Ophthalmologe 2022 · 119:1–2
https://doi.org/10.1007/s00347-021-01562-7
Angenommen: 15. Dezember 2021

© The Author(s), under exclusive licence to Springer Medizin Verlag GmbH, ein Teil von Springer Nature 2022

Seltener Tumor am Limbus: gutartiges solitäres fibröses Histiozytom

Aussagekräftiger **Manuskript-Titel**

Max. 4 **Autor*innen**

M. C. Herwig-Carl[1,2] · E. Bierhoff[3] · F. G. Holz[1] · K. U. Loeffler[1,2]

[1] Augenklinik, Universitätsklinikum Bonn, Bonn, Deutschland; [2] Ophthalmopathologisches Labor, Universitäts-Augenklinik Bonn, Bonn, Deutschland; [3] Heinz-Werner-Seifert Institut für Dermatopathologie, Bonn, Deutschland

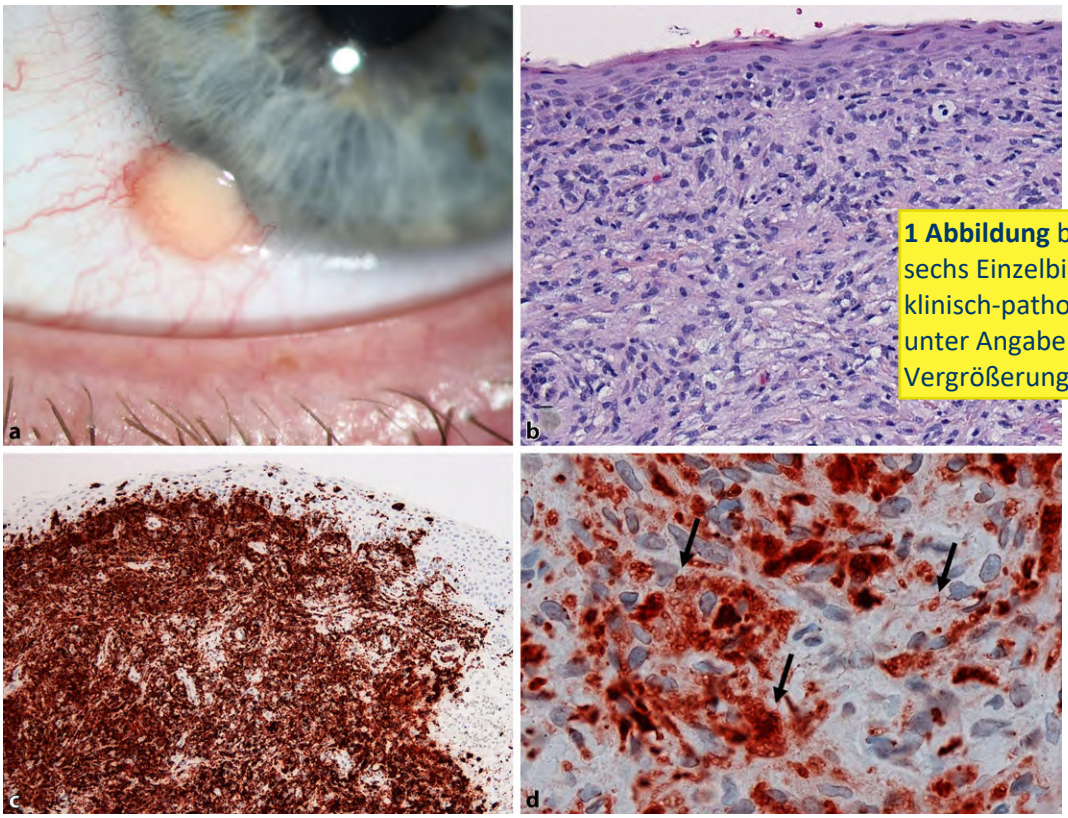

1 Abbildung bestehend aus max. sechs Einzelbildern (a-f); bei klinisch-pathologischer Korrelation unter Angabe von Färbung und Vergrößerung

Abb. 1 ▲ Ein 23-jähriger Mann stellte sich mit einem seit 6 Wochen bestehenden, schmerzlosen und nicht visusrelevanten gelblichen Tumor am Limbus vor (**a**). Die Läsion wurde entfernt. In der histopathologischen Untersuchung kommt eine stromale Läsion mit vielen basophilen Zellen mit schaumigem Zytoplasma zur Darstellung (**b**; HE[Hämatoxylin-Eosin]-Färbung, Vergr. 100x). Die Zellen zeigen eine starke immunhistochemische Färbereaktion für CD68 (**c**; HE-Färbung, V als Makrophagen charakterisiert. Die Zellen weisen als Abgrenzung zu der potenziell systemisch auftreter Zell-Histiozytose keine Färbung für CD1a (Marker für Langerhans-Zellen) auf. Eine immunhistochemische philin (*Pfeile*, **d**; Vergr. 400x) zeigt ringförmige zytoplasmatische Lipidakkumulationen. Somit kann die Diagnose eines gutar- s (vom xanthomatösen Subtyp) gestellt werden. Da diese Tumoren rezidivieren können, angestrebt werden

Bildlegende mit max. 1500 Zeichen inkl. Leerzeichen

Vollständige **Korrespondenzadresse**

Korrespondenzadresse

Prof. Dr. med. M. C. Herwig-Carl
Ophthalmopathologisches Labor, Universitäts-Augenklinik Bonn
Ernst-Abbe-Str. 2, 53127 Bonn, Deutschland
Martina.Herwig-Carl@ukbonn.de

Einhaltung ethischer Richtlinien

Interessenkonflikt. M.C. Herwig-Carl gibt folgenden Interessenkonflikt an: Forschur (Projektnr. 823839, gefördert d Programm der EU), Deutsche F schaft (HE5775/5-1); Beratung und Vortragstätigkeit: GlakoSmithKline. F.G. Holz gibt folgende Interessenkonflikte an: Forschungsförderung und Beratung von Genentech/Roche, Bayer, Boehringer-Ingelheim, No- Heidelberg Engineering; Beratung ence; Forschungsförderung von Optos, Acucela, Alcon; Advisory Allergan, Avalanche, Bayer, Genentech, Heidelberg Engineering, Johnson & Johnson,

Angabe des **Interessenkonflikts** (wird nur bei Relevanz abgedruckt)